

„MRT versus ASK“

Welchen Stellenwert hat die Kernspintomographie bei der Diagnostik von Knorpelschäden

W. Schwarz*, B. Friemert*, Y. Oberländer*, B. Danz**, W. Bähren**, H. Gerngroß*

* Chirurg. Abteilung (Leitender Arzt Prof. Dr. Gerngroß), ** Radiol. Abteilung (Leitender Arzt Prof. Dr. Bähren) Bundeswehrkrankenhaus Ulm

Einleitung

Diese Studie wurde durchgeführt, um prospektiv die Wertigkeit der Kernspintomographie (MRT) und verschiedener MRT-Sequenzen bei der Diagnostik von Knorpelschäden des Kniegelenkes zu bestimmen. Referenzmethode war die Arthroskopie (ASK).

Methodik

In einer prospektiv angelegten Studie wurden Patienten der chirurgischen Ambulanz des BWK Ulm mit **akuten oder chronischen Kniegelenksbeschwerden** im Rahmen der Erstvorstellung in die Untersuchung aufgenommen. Im Anschluß an eine klinische Untersuchung sowie einer konventionellen Röntgendiagnostik wurde eine Kernspintomographie veranlasst. In einer zufälligen Verteilung erhielten die Patienten ihre MRT Untersuchung entweder in der radiologischen Abteilung des Bundeswehrkrankenhauses Ulm (= Gruppe 1) (1,5 T-Gerät, Philips- Sagittale STIR TSE und PD TSE, coronare und transversale T2 FFE, TR=660ms, TE=18ms, FA=30°, 512er Matrix), oder in einer radiologischen Gemeinschaftspraxis in Neu-Ulm (= Gruppe 2) (1,0 T-Gerät, Siemens - Sagittale T1 SE, coronare PD TSE fettunterdrückt, T2 SE und T2 FLASH (TR=608ms, TE=18ms, FA=20°, 256er Matrix). Bei weiteren 21 Patienten beider Einrichtungen (=Gruppe 3) erfolgte zusätzlich zum angegebenen Standard die Untersuchung mit einer Knorpel-Spezialsequenz (sagittal und axiale T1 FFE, TR 384, TE 7,5, FA 60°, 512 er Matrix).

Bei jedem Kniegelenk wurden 7 Gelenkflächen - mediale und laterale Patellafacette, medialis und laterales Tibiaplateau, sowie das femorale Gleitlager- nach ihrem Schädigungsgrad untersucht. Die Beurteilung der MRT erfolgte durch zwei MR-Radiologen anhand eines Untersuchungsprotokolls (Vallotton 1995) in Kenntnis des klinisch gestellten Verdachtsbefundes. Im Anschluß daran erfolgte als „Verum-Untersuchung“ eine Arthroskopie durch zwei erfahrene Operateure. Bei Vorliegen von Knorpelschäden wurde diese entsprechend dem IRCS-Protokoll in ihrem Grad, der Lage und in ihrer Ausdehnung dokumentiert. Die Chondromalazie Grad I nach Outerbridge, MR -radiologisch bisher nicht reliabel nachweisbar, wurde in der vergleichenden Auswertung nicht berücksichtigt. **Unterschiede in der Graduierung von mehr als einem Grad wurden als nicht erkannt gewertet.** Aus den gewonnenen Daten wurden die Sensitivität, Spezifität, der positive und negative Vorhersagewert für das Gesamtkollektiv, Gruppe 1, Gruppe 2 sowie für die Knorpelspezialsequenz der Gruppe 3 bestimmt.

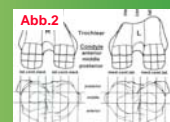


Abb. 1 und 2 :Arthroskopische Dokumentation des Knorpelschadens entsprechend dem IRCS Protokoll („International Cartilage Repair Society“)


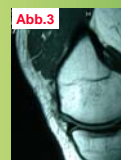


Abb. 3 u. 4: Medialer Femurkondylus ohne Hinweis auf einen Knorpelschaden (PD TSE, TR 1200 TE15). Arthroskopisch festgestellte Chondromalazie Grad 2-3.

Ergebnisse

Arthroskopisch wurden bei insgesamt 195 Patienten Gruppe 1 86, Gruppe 2 88 und Gruppe 3 21 Patienten (83/3 bzw. 86/2 bzw. 20/1 Männer/Frauen; Durchschnittsalter Gruppe 1 und 2 jeweils 25 Jahre, Gruppe 3 30 Jahre; 48/38 bzw. 49/39 bzw. 9/12 rechte/linke Kniegelenke) in 156 Fällen eine Knorpelläsion (Grad 2-4) nachgewiesen. 119 Patienten hatten ein Trauma erlitten. Die klinisch gestellte Hauptdiagnose, und damit die Indikation zur MRT/Operation ergab in 96 Fällen einen Verdacht auf eine Läsion des IM, 20 mal des AM, 22 mal des VKB, 1 mal des HKB, 22 mal des Knorpels, 22 mal einer Plica mediopatellaris, 9 mal eine Osteochondrosis dissecans, sowie 3 mal Sonstiges.

Tabelle 1
Gesamtergebnisse (n= 195)

	Sensitivität	Spezifität	pos Vorhersagewert	neg Vorhersagewert
Gesamt 1+2	0,437	0,986	0,551	0,978
Gruppe 1	0,333	0,995	0,75	0,976
Gruppe 2	0,527	0,976	0,481	0,98
Knorpelspez.	0,38	0,98	0,5	0,969

Tabelle 2
Grad IV Läsionen (n=11)

	Sensitivität	Spezifität	pos Vorhersagewert	neg Vorhersagewert
Gesamt 1+2	0,454	0,999	0,833	0,995
Gruppe 1	0,250	0,998	0,500	0,995
Gruppe 2	0,562	0,999	0,989	0,994
Knorpelspez	0,500	1,000	1,000	0,993

Tabelle 3
Gesamt Gruppe 1+2 (n= 174)

	Sensitivität	Spezifität	pos Vorhersagewert	neg Vorhersagewert
Patella	0,583	0,980	0,595	0,979
Femurkondyle	0,428	0,982	0,585	0,968
Tibia	0,25	0,99	0,375	0,982
F-Gleitlager	0,142	0,996	0,333	0,988

Tab. 3: Der Nachweis von Knorpelschäden ist erheblich von der Lokalisation abhängig. Patella und Femurkondylus eignen sich am (relativ) besten (Tabelle 3).

Tabelle 4
Klinik versus ASK (n=192, n=3 Sonstige sind nicht aufgeführt)

	Sensitivität	Spezifität	pos Vorhersagewert	neg Vorhersagewert
Innenmeniskus (n=96)	0,671	0,616	0,494	0,77
Außenmeniskus (n=2)	0,187	0,914	0,3	0,851
VKB (n=22)	0,301	0,957	0,73	0,786
HKB (n=1)	1	-	1	-
Knorpel (n=22)	0,172	0,886	0,689	0,421
Plica (n=22)	0,219	0,95	0,727	0,67
OD (n=9)	0,777	0,989	0,777	0,989

In Tabelle 4 wird die klinische Diagnose gegen über dem Verum Arthroskopie dargestellt. Mit einer Sensitivität von nur 0,17 liegt die klinische Einschätzung Knorpelschaden noch unter der MRT Diagnostik. Der positive Vorhersagewert ist im Vergleich zur MRT-Gesamt allerdings günstiger (0,69 versus 0,55)

In Gruppe 1 fanden sich 63, in Gruppe 2 72 Knorpelläsionen. Alle Gruppen zeigten eine Sensitivität unter 0,52 zur richtigen Erkennung von Knorpelschäden (Tabelle 1). **Mit einer Sensitivität von nur 0,38 und einem positiven Vorhersagewert von nur 0,5 schnitt die „Knorpelspezialsequenz“ am schlechtesten ab.** Bis auf einen optimalen positiven Vorhersagewert von 1,0 ergibt die Beschränkung auf hochgradige Knorpelschäden (Grad 4) keinen wesentlichen Unterschied zum Gesamtergebnis (allerdings nur n = 2 !) (Tabelle 2).

Schlußfolgerung

Mit einer Sensitivität von 43 % (Gesamt 1+2) bzw. 38% (Gruppe 3) ist die MRT zur richtigen Erfassung einer 2.-4. gradigen Knorpelläsion nicht geeignet. Die Untersuchung mit einer zusätzlichen Knorpelspezialsequenz ist in seiner diagnostischen Wertigkeit den Standardsequenzen nicht überlegen. Gerätetechnische Unterschiede bezüglich Firma, Feldstärke, Matrix, und anderen Untersuchungsbedingungen sowie verschiedenen Untersuchern scheinen keinen nennenswerten Einfluß zu haben. Aufgrund des hohen negativen Vorhersagewertes (97%) und der hohen Spezifität (98%) kann bei unklaren Kniebeschwerden die MRT als Ausschlußmethode eingesetzt werden.

Trotz stetiger technischer Weiterentwicklungen und der immer größer werdenden Erfahrung der Untersucher mit dem Verfahren MRT, muß die ASK nach wie vor als das Diagnostikum der Wahl zur Beurteilung von Knorpelschäden im Kniegelenk angesehen werden.

Literatur

- Bachmann G., C. Heinrichs, et al. (1997). „ Comparison of different MRT techniques in the diagnosis of degenerative cartilage diseases. In vitro study of 50 joint specimens of the knee at T1.5.“ Röfo Fortschr Geb Röntgenstr Neuen Bildgebenden Verfahr 166(5): 429-36.
- Brossmann J., L. Frank, et al. (1997). „ Detection of cartilage lesions with fat-suppressed three-dimensional spoiled gradient-echo MR imagin.“ AJR Am J Roentgenol 169(3): 910-1
- Disler D. G., T. R. McCauley, et al. (1996). „ Fat-suppressed three-dimensional spoiled gradient-echo MR imaging of hyaline cartilage defects in the knee: comparison with standard MR imaging and arthroscopy.“ AJR Am J Roentgenol 167(1): 127-32
- Disler D.G. and T.R. McCauley (1998). „Clinical magnetic resonance imaging of articular cartilage.“ Top Magn Reson Imaging 9(6): 360-76.
- Drape J. L., E. Pessis, et al. (1998). „ MRI and articular cartilage.“ J Radiol 79(5): 391-402.
- Eustace S., P. Hentzen, et al. (1999). „ Comparison of conventional and turbo spin-echo T1-weighted MR imaging in acute knee trauma.“ AJR Am J Roentgenol 172(5): 1393-5.
- Gold G. E., D. R. Thedens, et al. (1998). „Mr imaging of articular cartilage of the knee: new methods using ultrashort TEs.“ AJR Am J Roentgenol 170(5): 1223-6.
- Levy A.S., Lohnes J., Sculley S., LECROY M., Garrett W. (1996) Chondral Delamination of the Knee in Soccer Players AM J Sports Med 24(5):634-639
- Maurer E. J., P. A. Kaplan, et al. (1997). „Acutely injured knee: effect of MR imaging on diagnostic and therapeutic decisions.“ Radiology 204(3): 799-805
- Muellner T. (1998). „Correlation of arthroscopic and clinical examination with magnetic resonance imaging findings of injured knees in children and adolescents.“ AM J Sports Med 26(5): 743-4.
- Rubin D. A. (1998). „Magnetic resonance imaging of chondral and osteochondral injuries.“ Top Magn Reson Imaging 9(6): 348-59.
- Rubin D. A., C. D. Harner, et al. (2000). „Treatable chondral injuries in the knee: frequency of associated focal subchondral edema.“ AJR Am J Roentgenol 174(4): 1009-106.
- Stanitski, C. L. (1998). „Correlation of arthroscopic and clinical examination with magnetic resonance imaging findings of injured knees in children and adolescents.“ Am J Sports Med 26(1): 2-6.
- Uhl M., K. H. Allmann, et al. (1998). „ Comparison of MR sequences in quantifying in vitro cartilage degeneration in osteoarthritis of the knee.“ Br J Radiol 71(843): 291-6.
- J. A. Vallotton, R. A. Meulli, et al. (1995). „Comparison between magnetic resonance imaging and arthroscopy in the diagnosis of patellar cartilage lesions: a prospective study.“ Knee Surg Sports Traumatol Arthrosc 3(3): 157-62.