

SINART™

Ein neuer retrograder Femurmarknagel -Erste Ergebnisse-



B. Friemert¹, L. Claes², H. Gerngroß¹

1) Abteilung Chirurgie, Bundeswehrkrankenhaus Ulm
2) Institut für Unfallchirurgische Forschung und Biomechanik der Universität Ulm

Problem:

Die retrograde Marknagelungen weist neben vielen Vorteilen auch Nachteile auf. Diese sind:

- 2. Arthrotomie zur Materialentfernung
- Verbleibender chondraler Defekt im Kniegelenk, insbesondere nach ME
- Schwierige proximale Verriegelung mit z.T. langen Durchleuchtungszeiten

Lösung:

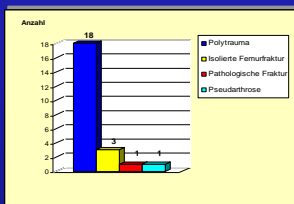
Rendez-vous Manöver zur Montage eines prox. Zielbügels

Ergebnis:

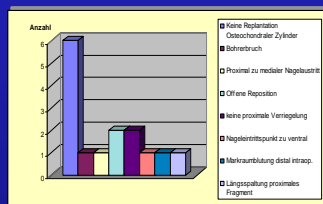
- Reduktion der Durchleuchtungszeit durch zusätzlichen proximalen Zielbügel (1)
- Explantation über Trochanter major (antegrad) (2)
- Replantation eines osteochondralen Zylinders bei Implantation und damit Reduzierung des chondralen Defektes (3)

Material und Methode:

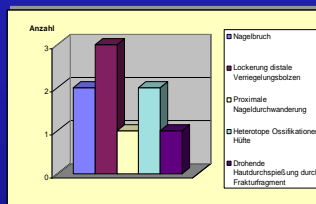
Bisher konnten 50 Femurfrakturen mit diesem System versorgt werden. Bei 23 Patienten konnten die Ergebnisse nach 1 Jahr ausgewertet werden. Erfasst wurden die intraoperativen Daten der Implantation. Eine klinisch/radiologische Nachuntersuchung erfolgte am Entlassungstag sowie 6-12-26-52 Wochen post op.. Erfasst wurden: Frakturtyp, Verriegelungsart, Kniegelenkssymptomatik, Femurlängenbestimmung, Achsfehlerbestimmung, Torsionsfehlerbestimmung, Leunert-Score, Tegner-Score.



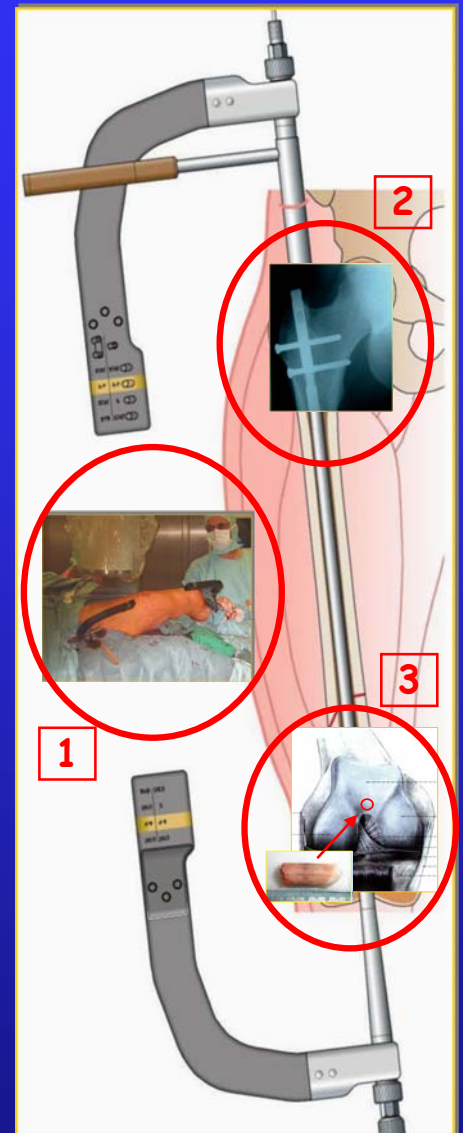
Patientenkollektiv 52 Wochen post op



Intraoperative Besonderheiten/Schwierigkeiten



Postoperative Besonderheiten/Komplikationen



Ergebnisse:

Das durchschnittliche Alter bei der Operation betrug 34,1 Jahre (18-85 Jahre). 18 Patienten wurden primär mit einem Fixateur externe versorgt. Nach durchschnittlich 9,2 Tagen (3-26) wurde der Verfahrenswechsel auf den Sinart™ - Marknagel durchgeführt. Im wesentlichen handelte es sich um Frakturen des Typ B nach AO Klassifikation. Sechs Patienten hatten eine offene Fraktur (I° n=1, II° n= 3, III° n= 1, Klassifikation nach Gustilo u. Anderson). Das Schmerzniveau wurde mittels visueller Analogskala (Werte von 1 - 10) ermittelt. Die VAS Werte im Bereich des Kniegelenkes betrugen durchschnittlich 1,5 (0-8), im Bereich der Fraktur lagen sie bei 0,5 (0-9). Die Kniebeweglichkeit lag bei 122° (100-145), wobei eine Patientin ein Streckdefizit von 10° aufwies (distale # mit Antekurvatur). Ein Syndrom des vorderen Knieeschmerzes konnte nicht diagnostiziert werden. Es lag in keinem Fall eine Ergußbildung vor. Somit ergaben sich in den ersten 23 Verläufen nach maximal 52 Monaten keine relevanten Kniegelenksbeschwerden durch die Traumatisierung des Kniegelenkes bei der Implantation des Nagels. In keinem Fall kam es zu einer tiefen Infektion oder Wundheilungsstörung. Wegen eines Nagelbruchs bei delayed union musste ein Implantatwechsel auf einen aufgeböhrten Marknagel durchgeführt werden. Ein 2. Nagelbruch resultierte aus einer fehlerhaften Indikation. Es handelte sich um eine subtrochantäre Fraktur, die dann mit einem Gammanagel versorgt wurde. Bei einer Patientin mit Osteoporose kam es zu einer Durchwanderung des Nagels im proximalen Bereich. Die Frakturheilung zeigte bis auf einen Fall unauffällige Verläufe (s.o.). Eine Patientin zeigte eine Beinverkürzung von 2 cm, bei 4 Patienten konnte klinisch eine Außenrotationsfehlstellung von 5° bzw. 10° festgestellt werden. Der Leunert-Score zeigt einen durchschnittlichen Wert von 89 (68-97), der Tegnerscore einen Wert von 4,4 (3-7).

Schlussfolgerung:

Der neue SINART™-Marknagel erwies sich als leicht und komplikationsarm zu implantierender Nagel. Er verbindet die Vorteile der retrograden Marknagelung mit den Vorteilen der antegraden Explantation. Durch die Replantation des osteochondralen Zylinders wird die Knieinnenschädigung reduziert.

